

Ägedad skrootumorganite haigused ja nende ravitaktika lapseas

Karin Varik¹, Uudo Reino¹, Sigrid Paul¹, Indrek Varik², Kuido Väljaots² – ¹TÜ Kliinikumi kirurgiikliinik, ²Tallinna Lastehaigla

“äge skrootum”, testisetorsioon, *appendix testis*'e torsioon, orhiit, epididümiit

“Äge skrootum” on kiiret kirurgilist vahelesegamist nõudev sündroom. Ravi hilinemisel süvenevad isheemilised muutused testistes, mis viivad testise koe nekroosini.

“Ägeda skrootumi” sündroomi all mõistetakse äkki tekkinud valu ja turset skrootumi piirkonnas. Valu võib olla erineva tugevusega. Selle põhjuseks võib olla nn skrootumisene patoloogia: testisetorsioon, *appendix testis*'e (munandiripiku) torsioon, epididümoorhiit, ägedalt tekkinud hüdrosele jne. Põhjuseks võib olla ka skrootumiväline patoloogia: idiopaatiline skrootumiseina turse, äge vaskuliit jne. Vastsündinutel ja lastel esinev “äge skrootum” võib vajada kiiret kirurgilist vahelesegamist, kuid see võib osutada ka mõne teise haiguse sümptomiks (1). Haiguse anamneesi ning haige uurimine nõuavad arstilt suurt kogemust, sest ühe ja sama patoloogia ilmingud erinevas vanuses lastel võivad suuresti varieeruda. Mõnikord võib haiguse diagnoos selguda alles operatsiooni käigus. Pole kahtlust, et hilinevad kirurgiline ravi süvendab testise isheemiat, põhjustab testisekoe nekroosi kuni testise täieliku hävinemiseni (2).

Töö eesmärgiks oli välja selgitada enam esinevad “ägeda skrootumi” sündroomi põhjustavad haigused, nende esinemissagedus ning hinnata ravitulemusi sõltuvalt haiguse iseloomust, selle kestusest ja ravist.

Uurimismaterjal ja meetodid. Analüüsiti retrospektiivselt aastatel 1995–2001 TÜK kirurgiikliiniku ja Tallinna Lastehaigla lastekirurgia osakonnas ravil olnud 289 haige haiguslugu. Patsiendid olid hospitaliseeritud diagnoosiga “äge skrootum”. Sõltuvalt haiguse iseloomust jaotati haiged kolme

rühma: testisetorsiooni, *appendix testis*'e torsiooni ja skrootumorganite põletikuga lapsed (vt jn 1).

Haigete jaotumine diagnoosi ja vanuse järgi on esitatud joonisel 2. Ravitulemusi hinnati 123 haigel 1–5 aasta möödumisel. Tulemused hinnati heaks, kui kahjustatud testis oli palpatoorselt võrdne vastaspoole testisega; rahuldavaks, kui haige testis oli mõõtmelt väiksem; ebarahuldavaks, kui skrootum oli tühi testise atrofeerumise tagajärjel. Kasutatud hindamismeetod oli subjektiivne. Testise biopsia ja histoloogiline uuring võimaldaks selle seisundit pärast ravi täpsemalt hinnata. Mitmel põhjusel selles töös seda kasutada ei saanud.

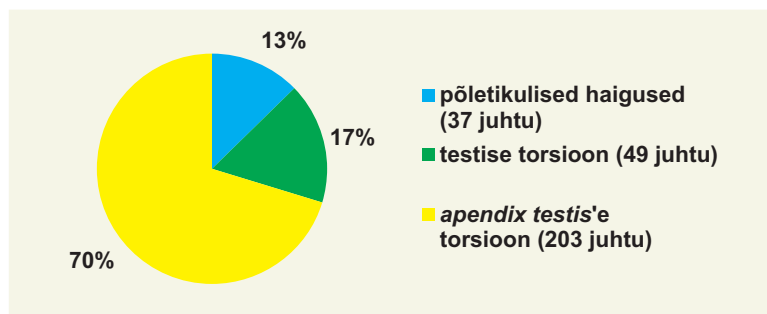
Tulemused

I. *Appendix testis*'e torsiooniga raviti 203 last, kõik lapsed opereeriti ja *appendix testis* eemaldati. Enamik lapsi pöördus ravile suhteliselt hilja: 126 (62%) haigel olid vaevused kestnud üle 24 tunni (vt jn 3). *Appendix testis*'e torsiooni esines kõigis vanuserühmades (vt jn 2). Kliiniline kontroll pärast operatiivset ravi teostati 74 lapsel: kõigil kaebused puudusid ja palpatoorselt hinnati testised võrdseks vastaspoole testistega.

II. Testisetorsiooniga raviti 49 last vanuses 1 päev kuni 15 aastat (vt jn 2, 3). Ühepoolne protsess oli 48 lapsel, ühel lapsel esines intrauteriiselt mõlemapoolne testisetorsioon. Kõik lapsed opereeriti, 48 juhul teostati testise detorsioon. Täielikku testise nekroosi operatsiooni

Tabel 1. Testise torsiooniga haigete ravitulemus sõltuvalt anamneesi pikkusest ja testise torsiooni ulatusest

Anamneesi pikkus	Torsiooni ulatus	Haigete arv	Ravitulemus			
			Järelkontroll	Testise atroofia	Hüpoplastiline testis	Normaalne
< 6 t	< 360°	5	2			2
	> 360°	14	12	1	7	4
6 – 12 t	< 360°	2	1			1
	> 360°	2	2	1	1	
12 – 24 t	< 360°	5	1		1	
	> 360°	8	8	5	3	
> 24t	< 360°	5	4	1	1	2
	> 360°	8	8	8		
Kokku		49	38 (100%)	16 (42,1%)	13 (34,2%)	9 (23,7%)



Joonis 1. Haigete jagunemine diagnooside järgi.

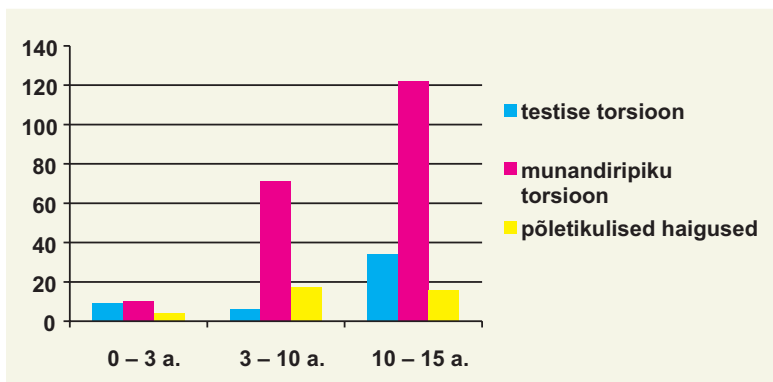
leiuna ei kirjeldatud. Intrauteriinselt pöördunud testisega lapsel leiti operatsioonil küll mõlemapoolne testiste nekroos, kuid testiseid ei eemaldatud. Operatsioonil leitud testise pöördumine 360° ja enam esines 32 (65,3%) lapsel. Ägedalt kulges haigus 19 lapsel, kes pöördusid ravile vähem kui 6 t jooksul pärast haiguse algust. Alaägedalt kulges haigus 24 lapsel, kelle vaevused olid kestnud üle 6 tunni. Retsidiveeruv haiguse kulg (ka varem olid esinenud valud skrootumi piirkonnas) esines 5 lapsel. Asümptomaatilist testisetorsiooni meie uuritavatel ei täheldatud. Testisetorsiooni erinevatest vormidest esines supravaginaalne torsioon 13 lapsel ja intravaginaalne torsioon 17 lapsel. Mesorhiaalset testisetorsiooni meie patsientidel ei esinenud, 19 juhul ei olnud testisetorsiooni vormi haiguslugudes kirjeldatud. Ravitulemusi hinnati 38 haigel (vt tabel 1). Testise atroofia esines 16 juhul ja 13 juhul oli testis võrreldes kontralateraalse testisega hüpoplastiline.

Ainult 9 lapsel leiti järelkontrollil normaalne testis, nendel lastel oli operatsiooni leiuna testise pöördumine vähem kui 360°.

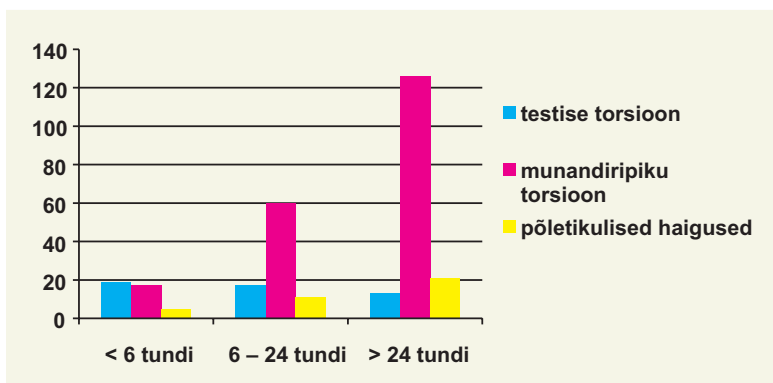
III. Skrootumiorganite põletikuliste haigustega raviti 37 last erinevas vanuses (vt jn 2). Enamusel juhtudest (57%) oli haigus kestnud üle 24 tunni (vt jn 3). Opereeriti 2 last, kellel anamneesi ja kliinilise pildi alusel kahtlustati testisetorsiooni, nendel teostati skrootumi revisioon diagnoosi täpsustamiseks. Järelkontrollil käis 11 last, kellel testisemuutusi ei täheldatud.

Arutelu

I. Appendix testis'e (munandiripiku) torsioon on võimalik, kui viimane kinnitub testisele pika vädiga. Appendix testis'e torsioon esines 203 poisil, 122 (60%) haiget olid üle 10aastased (vt jn 2). Analoogsed on ka kirjanduse andmed (1, 3). Appendix testis'e torsioon võib tekkida pärast



Joonis 2. Haigete jagunemine diagnoosi ja vanuse järgi.



Joonis 3. Haigete anamneesi pikkus sõltuvalt patoloogiast.

füüsilist pingutust või lokaalset traumat (1, 4). *Appendix testis*'es tekib torsiooni korral isheemia, turse ja lõpuks võib verevarustuse süveneva häire tõttu välja kujuneda nekroos. Nekrotiseerunud *appendix testis* võib põhjustada reaktiivse hüdrootseele või difuusse turse skrootumil (2, 4). Tüüpilise kaebusena esineb sel puhul valu skrootumi piirkonnas, enam selle ülemises osas. Analüüsitud juhtudel kiirgus valu sama poole kubeme ja alakõhu piirkonda 56 (27,6%) poisil, valulik moodustis testise ülaosas oli palpeeritav 180 (88,7%) juhul, viimane oli 166 (81,8%) juhul ka nähtav läbi skrootumi seina. Kuna vaevused olid vähe väljendunud, siis haiged hospitaliseeriti suhteliselt hilja – vaevused olid kestnud üle 24 tunni 126 (62%) haigel. *Appendix testis*'e torsiooni ravis on seisukohad erinevad, enamik lastekirurge soovitab

operatiivset ravitaktikat, mille tulemusel laps paraneb kiiresti. On ka vastupidiseid seisukohti ja operatiivset ravi ei peeta vajalikuks, kuna pöördunud *appendix testis* nekrotiseerub ja ei põhjusta testisele ohtu. Üldjuhul taanduvad lapse kaebused nädala jooksul, kuigi lõplik paranemine toimub mitme nädala jooksul (4). Kõiki meie ravitud 203 haiget opereeriti, nekrootiline *appendix testis* eemaldati ning lapsed koju kas järgmisel või ülejärgmisel päeval.

Harva võib esineda retsiveeruvat *appendix testis*'e torsiooni, mille puhul täheldatakse testisetorsiooni ja selle järel spontaanset detorsiooni. Sel puhul tekib skrootumis äkki valu, mis taandub kiiresti; sellised atakid võivad korduda, kuid pärast *appendix testis*'e eemaldamist atakid enam ei kordu (3). Retsiveeruvat *appendix testis*'e



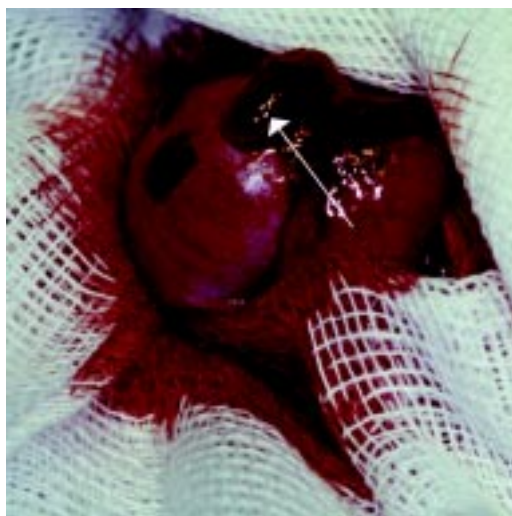
Joonis 4. Mõlemapoolne testise torsioon.

Intrauteriinne mõlemapoolne testise pöördumine 5päevasel imikul. Imiku skrootum oli suurenenud, palpatoorselt olid testised suured, valutud ja tihked. Doppleri ultraheliuuringul skrootumi kude hea verevarustusega, verevarustuse puudumist testistes ei olnud võimalik hinnata. Operatsiooniaegsel fotol on paremal noolega märgistatud supravaginaalne pöördumine üle 360°, seemneväät turseline, testis nekrootiline. Vasemal seemneväät pole turseline, nool märgistab intravaginaalset pöördumist üle 360°, testis nekrootiline. Testiseid ei eemaldatud. 6 kuud hiljem mõlemad skrootumid tühjad.

torsiooni esines meil ühel juhul, 8aastasel poeglapsel, kes pöördus lastekirurgi konsultatsioonile korduvate tugevate valude tõttu skrootumi piirkonnas. Valud tekkisid äkki ning taandusid kiiresti. Läbi skrootumi naha oli palpeeritav väike moodustis. Plaanilisel operatsioonil selgus, et poisil oli mõlemal testisel turseline ripik, mis eemaldati. Lapsel valud skrootumi piirkonnas kadusid.

Ravitulemuste hindamiseks käis järelkontrollil 74 *appendix testis*'e torsiooniga poissi ning ravitulemused olid kõikidel juhtudel head.

II. Testisetorsiooni korral on seemneväät pöördunud ümber pikitelje, põhjustades testise verevarustuse häire, mille tagajärjel võib välja kujuneda testise osaline või täielik nekroos (1, 2). Haiguse kliiniline sümptomatoloogia sõltub testisetorsiooni ulatusest – mõnekümnest kraadist



Joonis 5. Appendix testis' e torsioon.

Nekrootiline *appendix testis* 9aastasel poeglapsel. Haiguse anamnees 2 ööpäeva, testis palpatsioonil valulik ülemises osas, läbi skrootumi naha kumendus tume moodustis, mille palpatsioon oli väga valulik. Üldseisundi muutused puudusid. Nekrotiseerunud *appendix testis* eemaldati ning laps lahkus järgmisel päeval koju kaebusteta.

kuni 2–3 täispöördeni (1, 6, 7). Uuritud haigetel esines alla 360° pöördumine 17 (34,7%) lapsel ning 32 (65,3%) poisil oli testisetorsioon üle 360°. Haiguse kulu järgi eristatakse testisetorsiooni nelja vormi: äge, alaäge, retsiveeruv ja asümptomaatiline. Ägeda testisetorsiooni puhul on haigusnähud tugevasti väljendunud ning haiged hospitaliseeritakse kiiresti (1, 5). Esimese 6 tunni jooksul hospitaliseeriti 19 (38,8%) last. Alaägeda ja retsiveeruva testisetorsiooni korral pole kliiniline sümptomatoloogia sageli selgelt väljendunud, haiguse kestus on olnud pikem, võivad esineda diagnostilised raskused. Sellistel juhtudel võib operatiivne ravi hilineda.

Testisetorsiooni diagnostikas on kasutusel uurimismeetodid, mille abil on võimalik hinnata verevarustust testistes: Doppleri ultraheliuuring, testiste radioisotoop-stsintigraafia ja MRT (9). Siiski on nendel meetoditel vaid abistav osa. Diagnoosi püstitamisel on määrav anamnees hoolikas kogumine ja haige objektiivne uurimine (1). Meie uuritel tehti Doppleri ultraheliuuring

3 haigel, kuid testise verevarustust oli raske hinnata, sest tegemist oli väikeste lastega. Kliinilises pildis on tavaline haiguse äkiline algus, tekib tugev valu skrootumi piirkonda, hiljem areneb välja skrootumi turse. Valu võib esineda hooti, kaasnedes võib oksendamine, iiveldustunne ja kõrge kehatemperatuur (7, 8). Meie andmete analüüsil selgus, et kirjeldatud kliiniline pilt esines 68% haigetest. Varem esinenud valud skrootumi piirkonnas olid 12% haigetest. Kirjanduse andmetel kirjeldatakse varasemat valu skrootumi piirkonnas 10–50% lastest – nendel lastel on tegemist liikuvate või pendeltestistega. Testisetorsiooni soodustab trauma, jalgrattasõit jm (8, 9). Objektiivsel uurimisel esines kõigil meie ravitud lastel turse ja skrootumi punetus, testis oli suurenenud, tihe ja palpatsioonil valulik. Skrootumi nahk oli puutetundlik ja *cremaster*'i refleks negatiivne. Kirjanduses on kirjeldatud ka teisi sümptomeid: testisetorsiooni tekkimise järel tekivad skrootumi külgedel lohukesed – positiivne Gerschi sümptom; skrootumi tõstmisel valu püsib või isegi suureneb – positiivne Prehni sümptom (1). Meie analüüsitud haiguslugudes neid sümptomeid ei kirjeldatud. Kubemepiirkonna turse ja valulikkus esines 3 haigel.

Testisetorsioon võib esineda kolme vormina: supravaginaalne, intravaginaalne ja mesorhialne (5, 7). Uuritud haigetel esines supravaginaalset torsiooni 13 haigel, intravaginaalset 17 lapsel. Ülejäänud juhtudel jäi testisetorsiooni vorm haiguslugude analüüsil selgusetuks. Testisetorsiooni esineb sagedamini vastsündinutel ning puberteedieas, see ilmnes ka meie andmetest (vt jn 2). Intrauteriinses perioodis ja vastsündinueas seostatakse testisetorsiooni testise laskumisega skrootumisse (5, 7). Antenataalse testisetorsiooni puhul on vastsündinul märgatav skrootumi suurenemine, turse, testis on palpatsioonil tihke, kuid valutu. Nendel juhtudel on tegemist juba enne lapse sündi nekrotiseerunud testisega.

Testisetorsiooni korral vajab haige kiiret operatiivset vahelesegamist – testise detorsiooni, kuna 4–6 tunni jooksul pärast haigestumist tekivad testise generatiivse epiteeli rakkudes taas-

pöördumatud muutused ning 12 tunni pärast võib kujuneda täielik testisenekroos (1, 2). Klassikalise kliinilise pildi korral soovitatakse kohe opereerida, teha kiire testise detorsioon, samal ajal soovitatakse fikseerida vastaspoolne testis skrootumi kestadele. Nekrootilise testise eemaldamise taktika kirjanduses on vastuoluline. Nekrootiline testis soovitatakse eemaldada ainult nendel juhtudel, kus ollakse 100% kindel ühe testise täielikus nekroosis (4, 9), põhjuseks tuakse kontralateraalse testise immunoloogiline kahjustus (1). Väga lühikese anamneesi puhul on võimalik manuaalne testise detorsioon ilma operatiivse ravita (1, 2, 9). Kõiki meie analüüsitud testisetorsiooniga haigeid opereeriti, 48-l neist tehti testise detorsioon. Täielikku testise nekroosi operatsioonil visuaalselt ei sedastatud, sageli oli testis tsüaanootiline või nekrootiliste kolletega.

Ravitulemuste analüüs (vt tabel 1) näitab, et testisetorsioon poistel on haigus, mille hilinenud ravi tekitab tõsiseid tagajärgi: testise atrofeerumist, mis esines 16 (42,1%) haigel. Neist enamikul oli haiguse kestus rohkem kui 6 tundi ja testis oli pöördunud üle 360°. Visuaalselt normaalsena näivad testised olid ainult 9 (23,7%) poisil.

III. Skrootumiorganite põletikulisi haigusi (orhiit ehk munandipõletik, epididümiit ehk munandimanusepõletik või epididümoorhiit) esineb lapseas harva ning need moodustavad ainult 2% kõikidest ägedatest skrootumisestest haigus- test (2). Meie töö näitab, et põletikuliste haigus- tega raviti 37 eri vanuses last, see moodustas 13% kõikidest “ägeda skrootumi” juhtudest. Enamus haigetest (57%) hospitaliseeriti hiljem kui 24 tundi pärast haigestumise algust. Skrootumi põletikuliste haiguste korral on ravi tavaliselt konservatiivne, tüsistuste korral operatiivne. Selles haigete rühmas opereeriti 2 last, kellel anamneesi ja kliinilise pildi alusel kahtlustati testisetorsiooni. Kliiniliselt esines neil tugev valulikkus ja turse skrootumi piirkonnas, testis oli palpatsioonil väga valulik ning suurenenud, skrootumi nahk punetav. Testise revisioonil torsiooni ei esinenud.

Kokkuvõte. "Ägeda skrootumi" kõige sagedasemaks põhjuseks Eestis oli *appendix testis*'e torsioon, mis diagnoositi 203 (69%) haigel, sagedamini vanuses 10–14 aastat (122 juhul ehk 60%). Ravitulemused olid head vaatamata hilisele hospitaliseerimisele (62% lastest oli hospitaliseeritud hiljem kui 24 tundi pärast haigestumist).

Sageduselt järgmisena, 49 (17%) juhul diagnoosisime testisetorsiooni, mis esines imikueas 14%-l ja üle 10aastastel 70%-l testisetorsiooniga lastest. Testisetorsiooni ravitulemused sõltusid

testisetorsiooni ulatusest ja haiguse kestusest. Järelkontrollil uuritud 39 haigest leiti ainult 9-l (23,1%) kliiniliselt normaalne testis. Nendel haigetel oli haiguse anamnees alla 6 tunni ning testise pöördumine 360° või vähem.

Põletikuliste haigustega viibis ravil 37 (13%) poissi, kelle ravi tulemused olid head.

"Äge skrootum" on üks lapse erakorralise hospitaliseerimise põhjustest; testise kahjustuse hoiab ära võimalikult täpne diagnostika ja vajadusel õigeaegne operatiivne ravi.

Kirjandus

1. Waldschmidt J, Hamm B, Schier F. Das akute scrotum. Stuttgart: Hippocrates Verlag; 1990.
2. Kogan SJ. Acute and chronic scrotal swellings. In: Gillenwater JY, Grayhack JT, Howards SS, Ducett JW, eds. Adult and pediatric urology. Mosby; 1991.p. 2189–215.
3. Henderson SO, Khalsa SS. Torsion of the appendices and epididymis. eMedicine Journal 2001;2:680.
4. Galejs LE, Kass EJ. Diagnosis and treatment of the acute scrotum. American Academy Family Physician 1999; 15.
5. Noseworth J. Testicular torsion. In: Ascraft KW, ed. Pediatric surgery. Saunders Company; 2000.p.674.
6. Devenport M. Diagnosing testicular torsion. BMJ 1996;312: 13597.
7. Minevich E, Tackett L. Testicular torsion. eMedicine Journal 2001;13:13597.
8. Kadish HA, Bolte RG. A retrospective review of pediatric patients with epididymitis, testicular torsion, and torsion of testicular appendages. Pediatrics 1998;102: 73–6.
9. Devenport M. ABC of general surgery in children: Acute problem of the scrotum. BMJ 1996;312: 435–7.

Summary

"Acute scrotum" in childhood

"Acute scrotum" means pain of various degree and swelling in the region of the scrotum, which may be due to different pathologies. In this study we analysed the medical records of 289 patients who were admitted to the departments of pediatric surgery of the Clinic of Surgery and Tallinn Children's Hospital between 1995 and 2001 with the diagnosis of acute scrotum. Torsion of the *appendix testis* occurred in 203 (70%) patients, often in children older than 10 years (60%). Treatment results were good in all 72 children who attended follow-up. The number of children treated for the torsion of

the testis was 49 (17%), among them 7 (14,2%) were young infants and 34 (70%) were older than 10 years. Treatment results were assessed in 39 children, among them only 9 (23,1%) had a normal testis. The treatment results of the torsion of the testis depended on the degree of torsion and on the length of the anamnesis. Treatment results were good in 37 (13%) boys with inflammatory diseases.

karin.varik@kliinikum.ee